РОССИЙСКАЯ ФЕДЕРАЦИЯ

(19) RU (11) 2 717 370 (13) C1

(51) МПК
A61B 17/70 (2006.01)

ФЕДЕРАЛЬНАЯ СЛУЖБА
ПО ИНТЕЛЛЕКТУАЛЬНОЙ СОБСТВЕННОСТИ

(12) ОПИСАНИЕ ИЗОБРЕТЕНИЯ К ПАТЕНТУ

(52) СПК
A61B 17/70 (2019.08)

(21)(22) Заявка: **2019110901, 11.04.2019**

(24) Дата начала отсчета срока действия патента:
11.04.2019

Дата регистрации:
23.03.2020

Приоритет(ы):
(22) Дата подачи заявки: **11.04.2019**

(45) Опубликовано: **23.03.2020** Бюл. № **9**

Адрес для переписки:
664003, г. Иркутск, ул. Борцов революции, 1, ИНЦХТ

(72) Автор(ы):
Бывальцев Вадим Анатольевич (RU),
Сороковиков Владимир Алексеевич (RU),
Калинин Андрей Андреевич (RU),
Шепелев Валерий Владимирович (RU),
Бадагуев Дмитрий Игоревич (RU)

(73) Патентообладатель(и):
Министерство науки и высшего образования РФ Федеральное государственное бюджетное научное учреждение Иркутский научный центр хирургии и травматологии (ФГБНУ ИНЦХТ) (RU)

(56) Список документов, цитированных в отчете о поиске: **Logroscino C. A. et al. A minimally invasive posterior lumbar interbody fusion for degenerative lumbar spine instabilities. Eur Spine J. 2011; 20 Suppl 1:S41-45. doi: 10.1007/s00586-011-1762-1. RU 2644922 C1, 14.02.2018. RU 2508909 C1, 10.03.2014. US 6358254 B1, 19.03.2002. Коновалов Н.А. и др. Современные методы лечения дегенеративных** (см. прод.)

(54) Способ хирургического лечения многоуровневых дегенеративных заболеваний поясничного отдела позвоночника

(57) Реферат:

Изобретение относится к медицине, а именно к нейрохирургии, и может быть использовано при оперативном лечении многоуровневых дегенеративных компрессионных поражений поясничного отдела позвоночника. Способ включает парамедианный доступ к позвоночному каналу, резекцию дугоотростчатого сустава, дискэктомию, трансфораминальную установку кейджа, выделение межостистого промежутка на смежном уровне, межостистую стабилизацию имплантатом. Выполняют парамедианный доступ путем разреза кожи и подкожно-жировой клетчатки на 3 см латеральнее срединной линии позвоночника и разреза торако-люмбальной фасции на 1 см медиальнее кожного разреза. Затем через этот доступ выполняют дискэктомию, декомпрессию и установку межтелового кейджа и винтов на пораженный сегмент позвоночника, через этот же доступ на уровне установки межостистого имплантата отслаивают грудо-поясничную фасцию от остистых отростков тупым методом, не повреждая надостистую связку, и устанавливают межостистый имплантат на смежный сегмент. Способ обеспечивает снижение ятрогенного повреждения кожи и паравертебральных мягких тканей, уменьшение выраженности болевого синдрома, а также снижение рисков дегенерации смежного уровня позвоночника за счет использования единого доступа при установке кейджа и межостистой

RU 2717370 C1

RU 2717370 C1

стабилизации имплантом и сохранения целостности грудо-поясничной и надостистой связок. 9 ил., 2 табл.

(56) (продолжение):
заболеваний межпозвонкового диска. Обзор литературы // Вопросы нейрохирургии им. Н.Н. Бурденко. - 2016; - Т. 80. - N 4. - С. 102-108. GRIFKA J. et al. Surgical approach in lumbar intervertebral disk displacement. Topographical principles and characteristics. Orthopade. 1999 Jul; 28(7):572-8 (Abstract) PMID:10474838 [Indexed for MEDLINE].

RU 2717370 C1

RU 2717370 C1

RUSSIAN FEDERATION

FEDERAL SERVICE
FOR INTELLECTUAL PROPERTY

(19) **RU** (11) **2 717 370**(13) **C1**

(51) Int. Cl.
A61B 17/70 (2006.01)

(12) ABSTRACT OF INVENTION

(52) CPC
A61B 17/70 (2019.08)

(21)(22) Application: **2019110901, 11.04.2019**

(24) Effective date for property rights:
11.04.2019

Registration date:
23.03.2020

Priority:
(22) Date of filing: **11.04.2019**

(45) Date of publication: **23.03.2020** Bull. № **9**

Mail address:
664003, g. Irkutsk, ul. Bortsov revolyutsii, 1, INTSKHT

(72) Inventor(s):
Byvaltsev Vadim Anatolevich (RU),
Sorokovikov Vladimir Alekseevich (RU),
Kalinin Andrej Andreevich (RU),
Shepelev Valerij Vladimirovich (RU),
Badaguev Dmitrij Igorevich (RU)

(73) Proprietor(s):
Ministerstvo nauki i vysshego obrazovaniya RF Federalnoe gosudarstvennoe byudzhetnoe nauchnoe uchrezhdenie Irkutskij nauchnyj tsentr khirurgii i travmatologii (FGBNU INTSKHT) (RU)

(54) METHOD OF SURGICAL TREATMENT OF MULTI-LEVEL DEGENERATIVE DISEASES OF LUMBAR SPINE

(57) Abstract:

FIELD: medicine.

SUBSTANCE: invention refers to medicine, namely to neurosurgery, and can be used in surgical management of multi-level degenerative compression lumbar injuries. Method involves paramedic approach to the spinal canal, resection of a zygapophysial joint, a discectomy, a transforamal setting of the cage, separation of the inter-spine gangue at the adjacent level, inter-spine stabilization with the implant. Paramedian approach is performed by incision of skin and subcutaneous fat 3 cm laterally from median spinal line and incision of thoraco-lumbar fascia by 1 cm medial to skin incision. That is followed by performing a discectomy, decompression and installation of an interbody fuse and screws on an involved spinal segment, through the same access at level of installation of interspinous implant, pseudo-lumbar fascia is peeled from spinous processes by blunt method, without damaging supraspinous ligament, and interosseous implant is installed on adjacent segment.

EFFECT: method provides reduced iatrogenic skin damage and paravertebral soft tissues, reduced pain syndrome, reduced risk of degeneration of the adjacent spinal level due to use of single access for caged insertion and inter-osteal stabilization by the implant and preservation of the integrity of the thoracolumbar and periosteal ligaments.

1 cl, 9 dwg, 2 tbl

RU 2717370 C1

RU 2717370 C1

Изобретение относится к области медицины, а именно к нейрохирурги, и может быть использовано при оперативном лечении многоуровневых дегенеративных компрессионных поражений поясничного отдела позвоночника.

Дегенеративные заболевания поясничного отдела позвоночника, сочетающиеся со стенозированием позвоночного канала и нестабильностью позвоночно-двигательного сегмента (ПДС), способствуют формированию дегенеративных изменений межпозвонкового диска и дугоотростчатых суставов (ДС) на смежных уровнях, в подавляющем большинстве случаев вышележащего сегмента [1] (Kim M. C, Wang H. S, Ju CI, Kim S. W. Severe Retrolisthesis at the Adjacent Segment after Lumbar Fusion Combined with Dynamic Stabilization. Korean J Neurotrauma. 2017 Apr; 13(1):50-53).

В настоящее время тактика при большинстве дегенеративных заболеваний ПДС основывается на использовании декомпрессивно-стабилизирующих операций на пораженном уровне [2] (Хоминец В.В., Надулич К.А., Нагорный Е.Б., Кудяшев А.Л., Теремшонок А.В. Особенности хирургической тактики при лечении больных с поясничным дегенеративным спондилолистезом // Журнал клинической и экспериментальной ортопедии им. Г.А. Илизарова 2018. Том 24, №2. С. 221-228).

К неудовлетворительным результатам ригидных декомпрессивно-стабилизирующих вмешательств на поясничных сегментах относят: выраженный послеоперационный рефлекторный болевой синдром и снижение качества жизни вследствие значительного повреждения паравертебральных тканей, а также ускоренная дегенерация смежного сегмента за счет биомеханической перегрузки [3] (Афаунов А.А., Басанкин И.В., Кузьменко А.В., Шаповалов В.К. Анализ причин ревизионных операций при хирургическом лечении больных с поясничными стенозами дегенеративной этиологии // Кубанский научный медицинский вестник. 2013. №7. С. 173-176).

«Золотым стандартом» хирургического лечения дегенеративных заболеваний поясничного отдела позвоночника является задняя декомпрессия с классической открытой транспедикулярной фиксацией и межтеловым спондилодезом, включающая продольный разрез по срединной линии над остистыми отростками, послойное скелетирование остистых отростков, дужек позвонков, резекцию фасеточного сустава, дискэктомию с установкой межтелового имплантата. В последующем выполняют установку винтов через ножки позвонков с двух сторон, укладывают продольные балки и фиксируют гайками. Затем послойно ушивают рану с установкой дренажей [4] (Logroscino CA, Proietti L, Pola E, et al. A minimally invasive posterior lumbar interbody fusion for degenerative lumbar spine instabilities. Eur Spine J. 2011; 20 Suppl 1:S41-45. doi: 10.1007/s00586-011-1762-1).

Недостатками данного способа являются:

- повреждение мышечно-связочного аппарата и значительный объем кровопотери, вызванные грубым поднадкостничным скелетированием остистых отростков, дужек позвонков;
- выраженный послеоперационный болевой синдром, связанный со значительным повреждением паравертебральных тканей;
- длительный восстановительный период, обусловленный сохраняющимся болевым синдромом и низкой физической активностью;
- повышенный риск развития дегенерации смежного уровня, связанный с перераспределением осевой нагрузки на ПДС при ригидной стабилизации винтами.

Также известен способ межостистой стабилизации, включающий в себя продольный разрез кожи и подкожной жировой клетчатки в проекции остистых отростков позвонков, билатеральный линейный разрез торако-люмбальной фасции, последовательное

скелетирование остистых отростков, удаление над- и межостистой связок до дурального мешка, подбор необходимого размера имплантата и выполнения его установки, плотной фиксации к остистым отросткам и послойное ушивание раны [5] (Pawar, S. G., Dhar, A., Prasad, A., Munjal, S., & Ramani, P. S. Internal decompression for spinal stenosis (IDSS) for decompression and use of interlaminar dynamic device (CoflexTM) for stabilization in the surgical management of degenerative lumbar canal stenosis with or without mild segmental instability: our initial results. Neurological Research 2017, 39(4), 305-310).

Недостатками данного способа являются:

- скелетирование междужкового промежутка сопровождается локальной атрофией паравертебральных мышц;

- межостистая стабилизация недостаточно жесткая и фиксация может быть неэффективной при нарастании сегментарной нестабильности на оперированном уровне.

Наиболее близким к заявляемому является способ минимально-инвазивного спондилодеза с транспедикулярной фиксацией и межостистой стабилизацией смежного сегмента, который осуществляется поэтапно из разных доступов [6] (Guiroy A., Sícoli A., Masanés N.G., Ciancio A.M., Gagliardi M., Falavigna A. How to perform the Wiltse posterolateral spinal approach: Technical note. Surg Neurol Int. 2018. Vol. 9. P. 38).

Первым этапом является задне-боковой доступ, межтеловой спондилодез и стабилизация по Wiltse [7] (Guiroy A., Sícoli A., Masanés N.G., Ciancio A.M., Gagliardi M., Falavigna A. How to perform the Wiltse posterolateral spinal approach: Technical note. Surg Neurol Int. 2018. Vol. 9. P. 38), заключающиеся в том, что хирургический доступ, этапы декомпрессии и стабилизации выполняются в следующем порядке:

а) пациент находится в положении «лежа на животе», под контролем электронно-оптического преобразователя (ЭОП), на поверхности кожи выполняют разметку в области предполагаемого оперативного вмешательства, затем осуществляют два разреза кожи и грудо-поясничной фасции в 3-4 см от срединной линии;

б) расслаивают паравертебральные мышцы «тупым» способом;

в) визуализируют место перехода поперечного отростка и дугоотросчатых суставов (ДС);

г) производят удаление дугоотросчатых суставов (ДС) и части дужки вышележащего позвонка, дискэктомию, трансфораминальный межтеловой спондилодез в области декомпрессии, далее производят транспедикулярную установку винтов, сначала в области декомпрессии, а потом с контрлатеральной стороны.

Следующим этапом операции является установка межостистого имплантата, которая производится по следующей схеме:

а) выполняют дополнительный срединный разрез кожи и грудо-поясничной фасции в месте предполагаемого оперативного вмешательства;

б) скелетируют паравертебральные мышцы от остистых отростков;

в) фрагментарно резецируют надостистую и межостистую связки;

г) производят установку межостистого имплантата.

К недостаткам известного способа следует отнести:

- значительная операционная агрессия, связанная с несколькими кожными разрезами и проекционным повреждением паравертебральных тканей;

- продолжительное время оперативного вмешательства и анестезиологического пособия, обоснованное выполнением каждого доступа поэтапно;

- длительный срок заживления операционной раны, обусловленный нарушением кровоснабжения окружающих тканей вследствие близко расположенных кожных

разрезов;

- развитие значительного локального болевого синдрома в раннем послеоперационном периоде, связанного с множественными кожными разрезами и диссекцией паравертебральных тканей.

Исходя из анализа известных источников информации, раскрывающих особенности минимально-инвазивного хирургического лечения дегенеративных заболеваний поясничного отдела позвоночника, а также устранения недостатков известных технологий, предложен усовершенствованный способ оперативного лечения, техническим результатом которого является:

- выполнение хирургических манипуляций на смежных сегментах с меньшим повреждением паравертебральных мышц за счет использования одного доступа при трансфораминальной установке кейджа и межостистой стабилизации имплантатом;

- сохранение целостности грудо-поясничной фасции и надостистой связки при выполнении межостистой стабилизации;

- уменьшение послеоперационного болевого синдрома, снижение риска развития дегенерации смежного уровня позвоночника;

- сокращение времени операции и длительности наркоза при оперативном лечении многоуровневых дегенеративных компрессионных поражений поясничного отдела позвоночника.

Результат предполагаемого изобретения достигается тем, что предлагаемый способ хирургического лечения многоуровневых дегенеративных заболеваний поясничного отдела позвоночника включает выполнение единого кожного разреза, резекцию дугоотросчатого сустава, дискэктомию, трансфораминальную установку кейджа, выделение межостистого промежутка на смежном уровне, межостистую стабилизацию имплантом. Через один парамедианный доступ выполняют сначала дискэктомию и трансфораминальную установку кейджа. Затем производят дискэктомию и трансфораминальный межтеловой спондилодез с установкой имплантата. Доступ к позвоночному каналу производят латеральнее срединной линии позвоночника, расслаивая подкожно-жировую клетчатку и дополнительно выполняют разрез фасции медиальнее кожного разреза. Перед установкой межостистого имплантата отслаивают грудо-поясничную фасцию от остистых отростков на уровне предполагаемой установки межостистого имплантата «тупым» методом без повреждения надостистой связки.

Осуществление доступа к позвоночному каналу через один парамедианный доступ позволяет уменьшить количество кожных разрезов, снизить повреждающий фактор на паравертебральные мышцы и грудо-поясничную фасцию.

Выполнение доступа к позвоночному каналу латеральнее срединной линии позвоночника, с расслоением подкожно-жировой клетчатки и дополнительный разрез фасции медиальнее кожного разреза создает возможность адекватной визуализации при осуществлении всех этапов хирургического вмешательства на уровне ригидной стабилизации и на смежном сегменте.

Перед установкой межостистого имплантата отслаивают грудо-поясничную фасцию от остистых отростков на уровне предполагаемой установки межостистого имплантата «тупым» методом без повреждения надостистой связки, что позволяет сохранить их целостность и стабильность заднего опорного комплекса позвоночника.

После проведенного клинического применения предлагаемого способа и анализа полученных результатов авторами установлено, что усовершенствованные хирургические приемы позволили менее травматично восстановить функциональные и трофические нарушения позвоночника и сохранить эстетичность послеоперационного

внешнего вида спины пациента.

Проведенные патентные исследования по подклассу A61B 17/00 и анализ других источников информации, отражающих существующий уровень технологий оперативного лечения дегенеративного поражения поясничного отдела позвоночника, не выявили способов идентичных предлагаемому. Сопоставительный анализ данного технического решения и существующих технологий позволил сделать вывод, что предлагаемый способ отличается перечисленными приемами и соответствует критерию «новизна».

На основании анализа клинического применения предлагаемого способа лечения многоуровневых заболеваний поясничного отдела позвоночника авторами были установлены следующие преимущества:

- уменьшение выраженности болевого синдрома за счет отсутствия грубого повреждения паравертебральных мышц и связок, так как оперативное двухэтапное лечение выполняют из одного разреза, в отличие от известных способов, где для установки межтелового имплантата делают дополнительный разрез;
- возможность эффективной визуализации позвоночного канала в зоне оперативного вмешательства без выполнения дополнительного кожного разреза для установки имплантата;
- отсутствие ишемии кожного лоскута и быстрое заживление раны за счет меньшего количества разрезов, отслоения грудо-поясничной фасции от остистых отростков «тупым» методом, не повреждая надостистую связку, а также уменьшения продолжительности оперативного вмешательства;
- восстановление работоспособности и социальной адаптации пациентов в более короткий срок - 79 дней, в отличие от известных - 90 дней;
- максимальное сохранение внешней эстетичности в зоне оперативного вмешательства из-за уменьшения количества кожных разрезов.

Из вышеизложенного следует, что заявляемый способ соответствует критерию патентоспособности «изобретательский уровень».

Предлагаемый «Способ хирургического лечения многоуровневых дегенеративных заболеваний поясничного отдела позвоночника» предназначен для использования в здравоохранении и может быть применен в нейрохирургии и травматологии. Возможность его осуществления подтверждена описанными в заявке приемами, доступна для использования нейрохирургами, следовательно, предлагаемый способ соответствует критерию изобретения «промышленная применимость».

Способ поясняется иллюстрациями, где представлены:

Фиг. 1 - схема предоперационной разметки доступа к поясничному отделу позвоночника в области оперативного вмешательства;

Фиг. 2 - схема поэтапного разреза кожи, подкожно-жировой клетчатки и фасции;

Фиг. 3 - схема установленных имплантатов;

Фиг. 4 - МРТ пояснично-крестцового отдела позвоночника пациента Б. до операции: а - сагиттальная проекция на уровне L_{IV} - S_I, б - аксиальная проекция на уровне L_V-S_I, в - аксиальная проекция на уровне L_{IV} - L_V;

Фиг. 5 - вид ушитой послеоперационной раны пациента Б.;

Фиг. 6 - спондилография пояснично-крестцового отдела позвоночника пациента Б. после операции: а - боковая проекция, б - прямая проекция;

Фиг. 7 - МРТ поясничного отдела позвоночника пациента Б. через 12 месяцев после операции: а - сагиттальная проекция на уровне L_{IV} - S_I, б - аксиальная проекция на уровне L_V-S_I, в - аксиальная проекция на уровне L_{IV} - L_V;

Фиг. 8 - таблица №1 - особенности оперативных вмешательств и послеоперационного ведения пациентов исследуемых групп;

Фиг. 9 - таблица №2 - дегенеративные изменения смежного пораженного сегмента у пациентов исследуемой и контрольной групп.

Поясняем некоторые позиции, используемые в представленных иллюстрациях, отражающих этапы оперативного лечения:

1 - кожа,

2 - подкожно-жировая клетчатка,

3 - фасция,

4 - паравертебральные мышцы,

5 - дугоотростчатый сустав,

6 - тело позвонка,

7 - среднее расстояние от срединной линии до предполагаемого кожного разреза,

8 - среднее расстояние от срединной линии до предполагаемого разреза фасции,

9 - установленный межостистый имплантат,

10 - установленная транспедикулярная система (два винта, продольная балка).

Сущность предлагаемого «Способа хирургического лечения многоуровневых дегенеративных заболеваний поясничного отдела позвоночника» заключается в следующем.

Пациент в положении «лежа на животе» с разгрузочными валиками. Перед операцией производят разметку доступа на коже спины пациента (см. приложение к описанию заявки на изобретение, фиг. 1). Выполняют парамедианный доступ к позвоночному каналу по Wiltse на расстоянии 2,5-3 см латеральнее срединной линии позвоночника на уровне дегенеративно измененных позвонков. Рассекают кожу, расслаивают подкожно-жировую клетчатку и дополнительно выполняют разрез торако-люмбальной фасции на 1 см медиальнее кожного разреза (см. приложение к описанию заявки на изобретение, фиг. 2). При помощи минимально-инвазивных тубулярных ретракторов осуществляют трансфораминальный доступ. Затем через этот парамедианный доступ сначала выполняют дискэктомию, декомпрессию и установку межтелового кейджа и винтов на пораженный сегмент позвоночника. После чего через этот же парамедианный доступ, используя тубулярный ретрактор, отслаивают грудо-поясничную фасцию от остистых отростков «тупым» методом, не повреждая надостистую связку, и устанавливают межостистый имплантат на смежный сегмент (см. приложение к описанию заявки на изобретение, фиг. 3). Осуществляют тщательный гемостаз сосудов мышечного, подкожно-жирового слоев и ушивают операционную рану. Накладывают асептическую повязку.

Сущность предлагаемого способа поясняется примером конкретного выполнения.

Пациент Б. 1978 г.р., госпитализирован с жалобами на выраженные боли в поясничном отделе позвоночника, возникающие при динамических нагрузках, иррадиирующие в левую ягодицу, по задне-боковой поверхности левого бедра, голени, пальцы левой стопы. Онемение в зоне болевого синдрома.

Комплексная дооперационная оценка уровня болевого синдрома по визуально-аналоговой шкале (ВАШ) в поясничном отделе позвоночника составила 92 мм, в левой нижней конечности 96 мм, уровень функционального статуса по ODI - 68 баллов. Болен более 5 лет, с ежегодными обострениями до 4 раз, последнее обострение продолжалось в течение 6 недель, консервативное лечение было малоэффективно.

Неврологический статус: Черепно-мозговые нервы и верхние конечности интактны. Движения в поясничном отделе резко болезненны, ограничены. Симптом Ласега D=

70°, S=40°. Коленные рефлексы D=S, живые, ахилловы D=S, снижены. Дефанс паравертебральных мышц III степени. Нарушение чувствительности в виде гипестезии в зоне дерматома S1 слева. Сила в нижних конечностях 5 баллов. Тазовых нарушений не выявлено.

Выполнено МРТ-исследование поясничного отдела позвоночника (приложение к описанию по заявке на изобретение, фиг. 4 а, б, в). Заключение: МР-признаки остеохондроза, левосторонняя парамедианная грыжа диска L_V-S_I, протрузия диска L_{IV}-L_V.

Электронейромиография (ЭНМГ) нижних конечностей: снижение амплитуды максимального М-ответа при стимуляции большеберцовых и малоберцовых нервов слева.

Диагноз при поступлении: «Дорсопатия. Обострение. Остеохондроз поясничного отдела позвоночника. Грыжа межпозвонкового диска L_V-S_I. Протрузия межпозвонкового диска L_{IV}-L_V. Радикулоневрит S1 слева. Синдром люмбоишиалгии слева. Выраженный болевой и мышечно-тонический синдромы».

Учитывая данные клинико-неврологического обследования, результаты дополнительных методов исследования, выраженный болевой синдром, устойчивый к консервативной терапии, риски прогрессирования сдавления корешков конского хвоста, а также риски прогрессирования дегенеративного процесса на уровне L_{IV}-L_V, пациенту показано оперативное лечение в объеме - минимально-инвазивная декомпрессия, межтеловой спондилодез и транспедикулярная фиксация L_V-S_I, межостистая стабилизация L_{IV}-L_V по предлагаемому способу.

Операция в положении пациента «лежа на животе» с разгрузочными валиками. После обработки операционного поля антисептиками под внутривенным наркозом с использованием искусственной вентиляции легких произведена кожная разметка в проекции суставных пар L_V-S_I на 3 см латеральнее от срединной линии позвоночника. Выполнен разрез кожи, подкожно-жировой клетчатки и торако-люмбальной фасции на 1 см медиальнее кожного разреза. Установлен тубулярный ретрактор. Выделен междужковый промежуток L_V-S_I слева - выполнена тотальная фасетэктомия с изканальной декомпрессией, микрохирургическая дискэктомия L_V-S_I с последующим трансфораминальным межтеловым спондилодезом (полость кейджа заполнена аутокостью). Через корни дуг в тела L_V и S_I позвонков под контролем ЭОПа установлены транспедикулярные винты. В головки винтов уложены стержни, смонтирована транспедикулярная система с двух сторон. Через этот же доступ торако-люмбальная фасция отсепарована от остистых отростков на уровне L_{IV}-L_V при помощи тупфера, вместе с кожей и подкожно-жировой клетчаткой отведена латерально. Визуализированы остистые отростки L_{IV}-L_V. Установлен ретрактор. Отслаивание грудо-поясничной фасции от остистых отростков на уровне установки межостистого имплантата выполнена «тупым» методом, не повреждая надостистую связку. Фрагментарно удалена межостистая связка. Выполнена установка межостистого имплантата. Осуществлен тщательный гемостаз сосудов мышечного, подкожно-жирового слоев. Произведено послойное ушивание операционной раны (см. приложение к описанию заявки на изобретение, фиг. 5). Наложена асептическая повязка.

Длительность операции составила 2 часа 10 минут. Продолжительность использования рентгенологического контроля 16 секунд.

В послеоперационном периоде проведена: антибактериальная, симптоматическая, вазоактивная и витаминотерапия, ЛФК, массаж, курс гипербарической оксигенации, ежедневные перевязки.

Выполнена спондилография пояснично-крестцового отдела позвоночника на 7 сутки после операции (см. приложение к описанию заявки на изобретение, фиг. 6): положение установленных конструкций правильное, признаков миграции и нестабильности не выявлено.

При выписке (на 10 день после операции) состояние пациента - удовлетворительное. В неврологическом статусе полный регресс корешкового болевого и мышечно-тонического синдромов. Комплексная оценка по шкалам: уровень болевого синдрома по ВАШ составил в поясничном отделе позвоночника 4 мм, в левой нижней конечности 1 мм, уровень функционального статуса по ODI 8 баллов.

Через 1,5 месяца после операции при контрольном объективном и клиническом обследованиях неврологического дефицита не выявлено, болевой синдром отсутствует, восстановлена работоспособность и качество жизни. Пациент приступил к прежней трудовой деятельности.

При контрольном обследовании через 3, 6 и 12 месяцев после оперативного вмешательства болевой синдром отсутствует и сохраняется оптимальное функциональное состояние.

На МРТ-грамме пояснично-крестцового отдела позвоночника, выполненной через 12 месяцев после операции, мышечной атрофии в области ригидной стабилизации не зарегистрировано, прогрессирования дегенеративного процесса на смежном уровне нет (см. приложение к описанию заявки на изобретение, фиг. 7).

С использованием предлагаемого способа прооперировано 12 пациентов с многоуровневыми дегенеративными заболеваниями поясничного отдела позвоночника в возрасте 44 (37;58) лет, соотношение мужчин и женщин было 2:1, рост составил 177 (169; 181) см, вес - 84 (72;90) кг и контрольная группа - 15 пациентов.

Болевой синдром, оцененный по визуально-аналоговой шкале боли, значительно снизился после операции у всех пациентов ($p=0,005$). Функциональный статус по ODI значительно улучшился с дооперационного уровня - 80 (72; 88,5) баллов до 12 (8; 16) баллов в отдаленном послеоперационном периоде ($p=0,003$).

При анализе послеоперационных осложнений в исследуемой группе пациентов выявлен только 1 случай, связанный с формированием межмышечной гематомы без признаков инфицирования.

Результаты технических особенностей вмешательств и параметры послеоперационного ведения пациентов представлены в таблице 1 (см. приложение к описанию заявки на изобретение, фиг. 8), где в сравнении с контрольной группой показано, что предлагаемый способ позволил снизить время операции, объем кровопотери и суммарную величину кожного разреза.

Изменения в смежном сегменте отражены в таблице 2 (см. приложение к описанию заявки на изобретение, фиг. 9). У исследуемых пациентов значительных дегенеративных изменений в смежном с ригидной стабилизацией сегменте в отдаленном послеоперационном периоде не зарегистрировано ($p>0,05$).

Оперированные по предложенной методике пациенты вернулись к прежней трудовой деятельности в среднем через 79 (71;85) суток после операции, а при лечении известными методами - 90 суток и более.

Таким образом, предлагаемый «Способ хирургического лечения многоуровневых дегенеративных заболеваний поясничного отдела позвоночника» позволил при

минимальной операционной травме создать максимальные условия для восстановления качества жизни, трудовой и социальной реабилитации, снизить ятрогенное повреждение кожи и паравертебральных мягких тканей, уменьшить выраженность болевого синдрома и восстановить функциональный статус, а также снизить риски дегенерации смежного уровня.

Ни у одного пациента в отдаленном периоде не возникло необходимости в проведении дополнительных декомпрессивных или декомпрессивно-стабилизирующих вмешательств на оперированном и смежном позвоночно-двигательном сегментах. Хирургические возможности этого способа высоки, он рассчитан на совместную работу хирурга и опытного ассистента.

Источники информации, принятые во внимание:

1. Kim M. C, Wang H. S, Ju CI, Kim S. W. Severe Retrolisthesis at the Adjacent Segment after Lumbar Fusion Combined with Dynamic Stabilization. Korean J Neurotrauma. 2017 Apr; 13(1):50-53.

2. Хоминец В.В., Надулич К.А., Нагорный Е.Б., Кудяшев А.Л., Теремшонок А.В. Особенности хирургической тактики при лечении больных с поясничным дегенеративным спондилолистезом // Журнал клинической и экспериментальной ортопедии им. Г.А. Илизарова 2018. Том 24, №2. С. 221-228.

3. Афаунов А.А., Басанкин И.В., Кузьменко А.В., Шаповалов В.К. Анализ причин ревизионных операций при хирургическом лечении больных с поясничными стенозами дегенеративной этиологии // Кубанский научный медицинский вестник. 2013. №7. С. 173-176.

4. Logroscino CA, Proietti L, Pola E, et al. A minimally invasive posterior lumbar interbody fusion for degenerative lumbar spine instabilities. Eur Spine J. 2011; 20 Suppl 1:S41-45. doi: 10.1007/s00586-011-1762-1.

5. Pawar, S. G., Dhar, A., Prasad, A., Munjal, S., & Ramani, P. S. Internal decompression for spinal stenosis (IDSS) for decompression and use of interlaminar dynamic device (CoflexTM) for stabilization in the surgical management of degenerative lumbar canal stenosis with or without mild segmental instability: our initial results. Neurological Research 2017, 39(4), 305-310.

6. Reginald J. Davis, MD,* Thomas J. Errico, MD,t Hyun Bae, MD,* and Joshua D. Auerbach, MD. Decompression and Coflex Interlaminar Stabilization Compared With Decompression and Instrumented Spinal Fusion for Spinal Stenosis and Low-Grade Degenerative Spondylolisthesis. SPINE Volume 38, Number 18, pp 1529-1539.

7. Guiroy A., Sícoli A., Masanés N.G., Ciancio A.M., Gagliardi M., Falavigna A. How to perform the Wiltse posterolateral spinal approach: Technical note. Surg Neurol Int. 2018. Vol. 9. P. 38.

(57) Формула изобретения

Способ хирургического лечения многоуровневых дегенеративных заболеваний поясничного отдела позвоночника, включающий парамедианный доступ к позвоночному каналу, резекцию дугоотростчатого сустава, дискэктомию, трансфораминальную установку кейджа, выделение межостистого промежутка на смежном уровне, межостистую стабилизацию имплантатом, отличающийся тем, что выполняют парамедианный доступ путем разреза кожи и подкожно-жировой клетчатки на 3 см латеральнее срединной линии позвоночника и разреза торако-люмбальной фасции на 1 см медиальнее кожного разреза, затем через этот доступ выполняют дискэктомию, декомпрессию и установку межтелового кейджа и винтов на пораженный сегмент позвоночника, через этот же доступ на уровне установки межостистого

имплантата отслаивают грудо-поясничную фасцию от остистых отростков тупым методом, не повреждая надостистую связку и устанавливают межостистый имплантат на смежный сегмент.

1

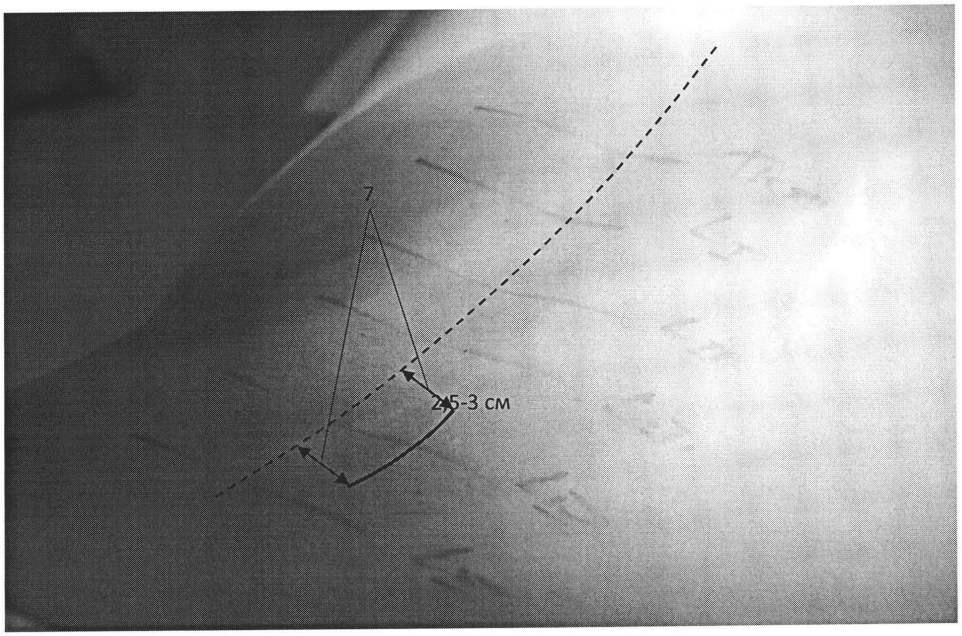

Фиг. 1

2

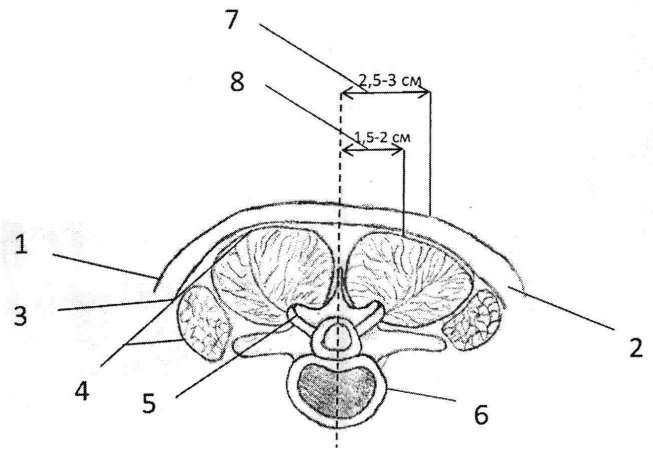

Фиг. 2

3

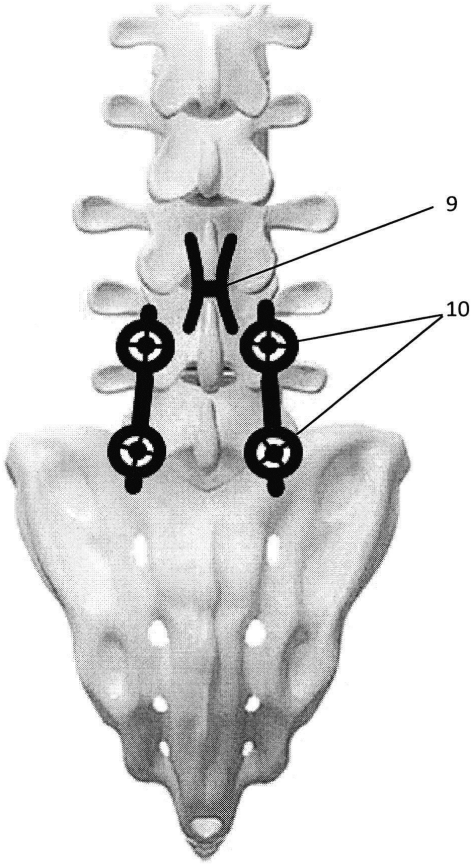

Фиг. 3

4

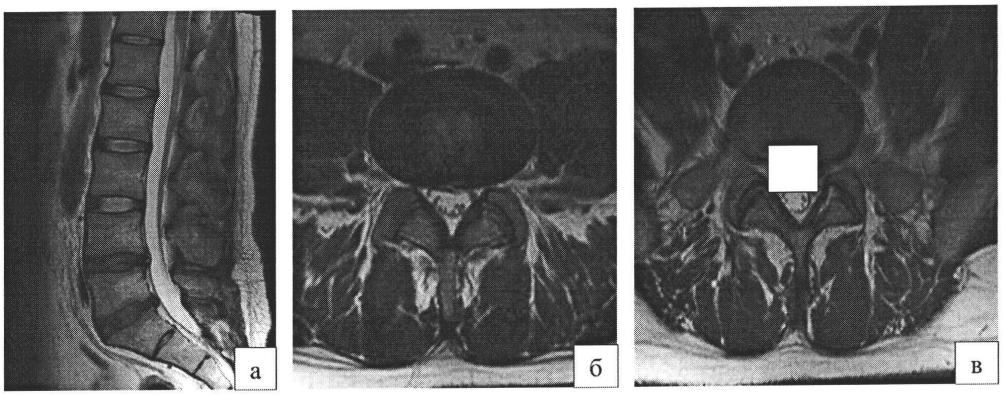

Фиг. 4

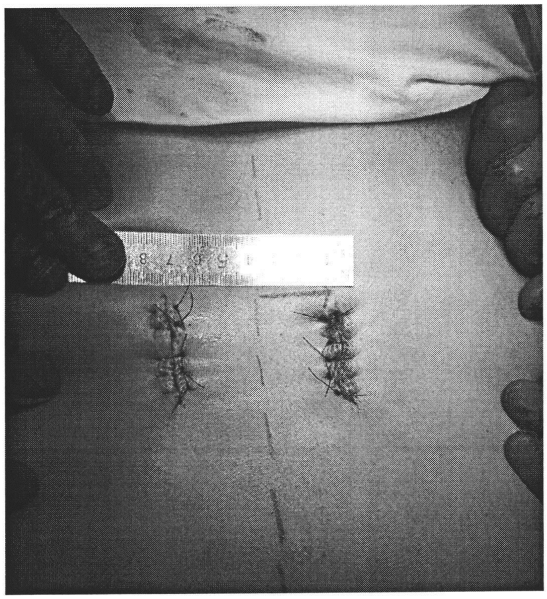

Фиг. 5

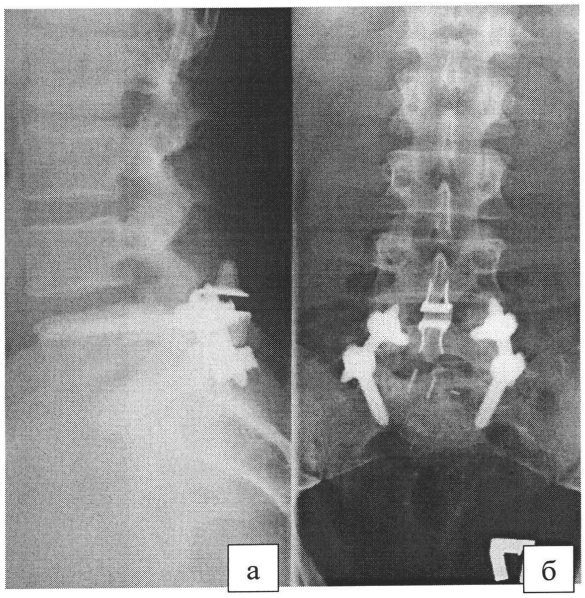

Фиг. 6

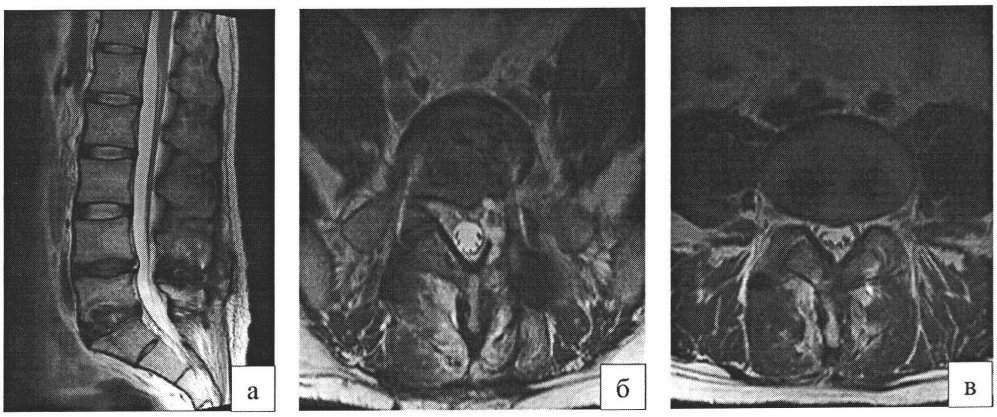

Фиг. 7

Таблица 1

Особенности оперативных вмешательств и послеоперационного ведения пациентов

Критерии	Исследуемая группа (n=12)	Контрольная группа (n=15)
Время операции (мин), Me (25; 75)	165 (150;210)	186 (173;246)
Объём кровопотери (мл), Me (25; 75)	65 (45;90)	89 (58;120)
Длительность рентгеновского излучения (сек), Me (25; 75)	19 (14;28)	18 (13;26)
Суммарная величина кожного разреза (мм), Me (25; 75)	51 (42;62)	76 (61;93)
Время активизации (сут), Me (25; 75)	1 (1;2)	2 (1;4)
Сроки госпитализации (сут), Me (25; 75)	9 (8;10)	11 (8;13)

Фиг. 8

Таблица 2

Дегенеративные изменения смежного сегмента у пациентов

Признак		Исследуемая группа (n=12)		Контрольная группа (n=15)	
		до	12 мес.	до	12 мес.
Pfirmann C., n/%	I	-	-	-	-
	II	22 (57,9)	18 (47,4)	23 (60,1)	17 (45,9)
	III	16 (42,1)	20 (52,6)	19 (49,4)	23 (54,3)
	IV	-	-	-	-
	V	-	-	-	-
Fujiwara A., n/%	I	19 (50)	21 (55,3)	19 (50)	22 (56,1)
	II	19 (50)	17 (44,7)	19 (50)	17 (44,7)
	III	-	-	-	-
	IV	-	-	-	-
Измеряемый коэффициент диффузии, мм^2/сек, Me (25; 75)		1422 (1380;1489)	1401 (1357;1462)	1420 (1379;1480)	1405 (1345;1471)

Фиг. 9